

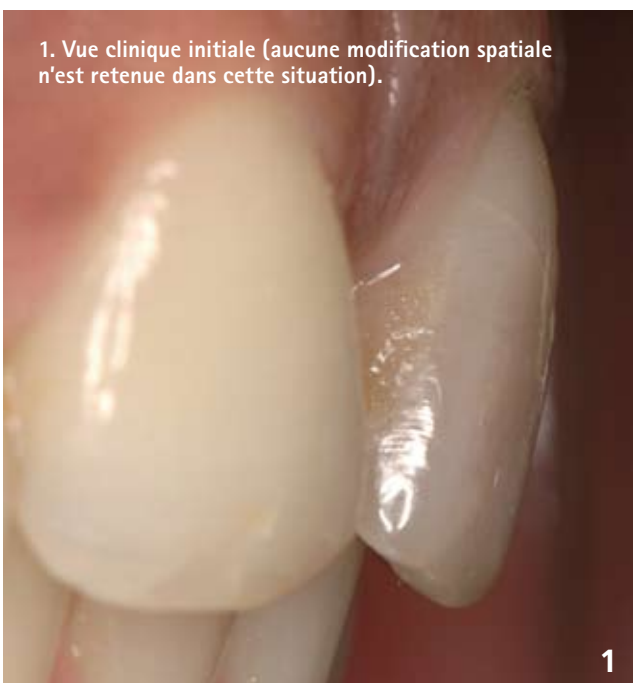Esthétique du secteur antérieur

# Couronnes céramo-céramiques

## Les préparations

Gil Tirlet, Christian Moussally, Lionel Coudray, Jean Pierre Attal (Groupe SMILE)

Coordination Jean-Christophe Paris



Au travers de cet article, nous avons choisi plus particulièrement de mettre l'accent sur quelques points clés qui doivent aider le praticien dans l'exécution des formes de préparation actuelles pour céramo-céramiques dans le secteur antérieur.

**L'**évolution constante des procédés céramo-céramiques associée aux modes d'assemblages adhésifs actuels feraient presque oublier que l'intégration esthétique d'un élément prothétique dans le secteur antérieur impose avant tout le respect d'un certain nombre de « fondamentaux intemporels ». Parmi ces fondamentaux, au premier rang desquels se place l'état sain ou stabilisé des tissus parodontaux, la qualité de la réalisation clinique de la préparation reste un élément essentiel dans la réussite de l'intégration biomécanique, biologique, fonctionnelle et esthétique de la prothèse fixée céramo-céramique [12].

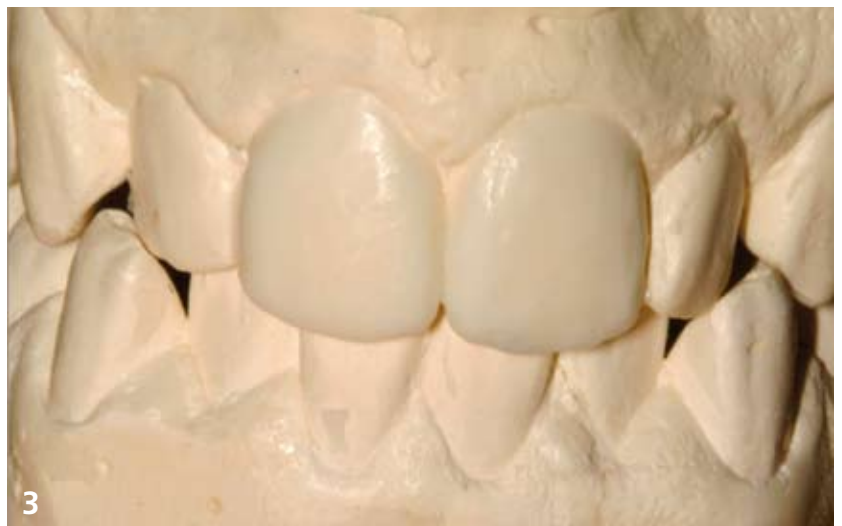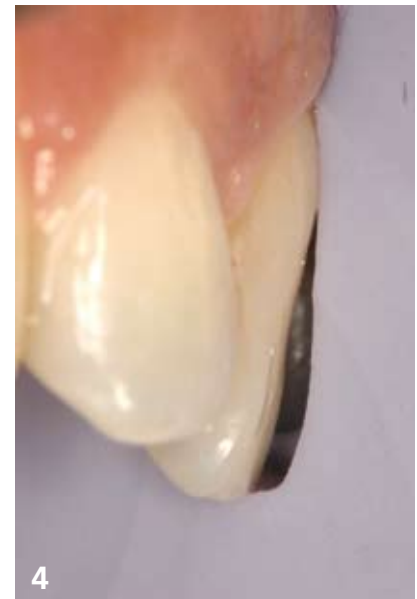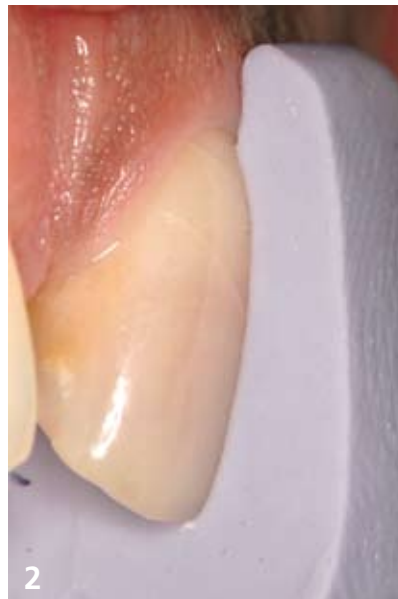
## Importance d'un référentiel pour la réduction homothétique : la clé de réduction tissulaire verticale

Deux cas se présentent habituellement en clinique :

- la dent est spatialement correctement située et on ne souhaite pas changer sa position : dans ce cas, une clé de réduction tissulaire verticale (CRTV) est confectionnée à l'aide de silicone directement en situation clinique sur la dent à préparer [10, 12, 3, 5].

- la dent doit subir une modification de position, de forme ou de volume et dans ce cas, le recours à un projet esthétique en cire visant à re situer spatialement la future restauration esthétique est une étape incontournable de prévisualisation. À partir de ce projet, la clé de réduction tissulaire verticale (CRTV) est confectionnée à l'aide de silicone directement sur le modèle corrigé de cire.

Cet index dans ces deux cas de figure va guider le praticien tout au long de sa préparation et lui permettre ainsi de réduire les tissus en parfaite adéquation avec le volume prothétique final souhaité. Il représente un outil et un référentiel totalement incontournables pour la réussite de l'intégration esthétique des prothèses fixées dans le secteur antérieur (fig. 1, 2, 3, 4).



## Instrumentation actuelle

L'instrumentation préconisée fait appel à un profil consensuellement admis aujourd'hui qui est : l'épaulement à angle interne arrondi [1, 2].

Ce profil qui permet la réduction des contraintes de plus de 50 % au niveau de la céramique autorise, avec une plus grande dextérité que la fraise à épaulement droit, le suivi du contour gingival périphérique [12].


Les fraises proposées sont directement issues du coffret (Komet Göttinger Präparations Set 4278 Vollkeramik) et sont réunies au sein d'un nouveau set spécifique pour préparations céramo-céramiques. Ces fraises, parfaitement

2. Clé de réduction tissulaire verticale en place (CRTV) après section verticale. La moitié distale de cette dernière est mise en situation sur la dent avant préparation, ce qui permet de garder en mémoire la morphologie de la dent initiale.

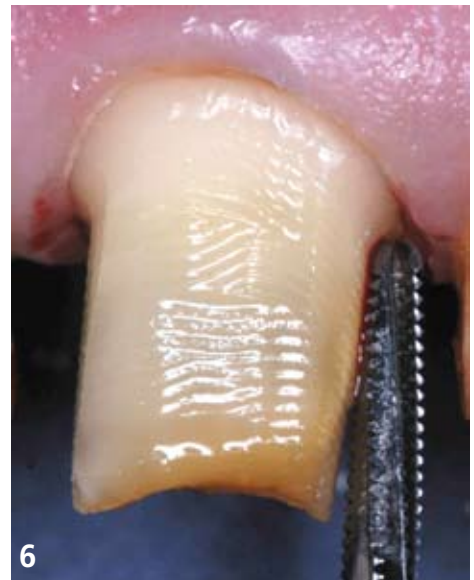
3. Dans cette seconde situation, une modification spatiale des deux incisives centrales est nécessaire. Un projet esthétique en cire est réalisé au laboratoire ; ce dernier permet la prévisualisation des formes et volumes définitifs des futures restaurations céramo-céramiques.

4. Après section verticale de la clé en silicone (CRTV), le praticien peut la transférer directement en situation sur les dents à préparer et visualiser les volumes définitifs des futures restaurations céramo-céramiques. Dans cette situation précise, la réduction tissulaire intéressera essentiellement le bord libre (sens vertical de réduction) et la partie cervicale de cette incisive centrale.

5. Nouveau set spécifique pour préparations céramo-céramiques, (Komet)



6. Fraises carbure de tungstène (Prima Dental Group – Codimed). Lors des premiers passages, la fraise laisse des stries horizontales qui s'atténuent lors des passages ultérieurs.



adaptées à la réalisation de ce type de préparation, répondent de plus à une méthodologie très précise [12] (fig. 5).

**Ce coffret présente deux particularités majeures :** la première est que **les indexations de référence pour chaque instrument correspondent exactement au diamètre de l'instrument sur sa partie travaillante** (P = 1 mm, 1,4 mm et 1,8 mm), ce qui en facilite son choix.

la seconde est que **les fraises de finition (bague rouge) qui présentent les mêmes profils sont légèrement surdimensionnées** (de  $1/10^{\circ}$ ) pour éviter le risque de présence d'un becquet sur la partie externe de la limite cervicale.

Il faut signaler que l'utilisation de fraises en carbure de tungstène, assez prisées aux États-Unis, est possible pour ce type de préparation. Étant donné leur efficacité de coupe très importante, ces fraises restent réservées à des mains expérimentées. Il est alors possible d'obtenir un état de surface très intéressant après plusieurs passages d'une seule fraise (fig. 6). De plus, une étude récente [13] a montré que l'état de surface laissé par des fraises carbure de tungstène sur la dentine était plus favorable au collage de systèmes auto-mordançants (adhérence supérieure de 30 % !) que pour les fraises diamantées. Pour autant, les profils d'épaulement à angle interne arrondi restent à ce jour encore assez peu développés (ce sont essentiellement des quarts-de-rond).

## Méthodologie de préparation : trois étapes clés

Il est important de préciser qu'il n'existe bien entendu pas une seule méthodologie de préparation mais que quelle que soit celle utilisée, elle doit parfaitement répondre aux objectifs attendus en terme d'intégration biologique, mécanique, fonctionnelle et esthétique de la prothèse céramo-céramique.

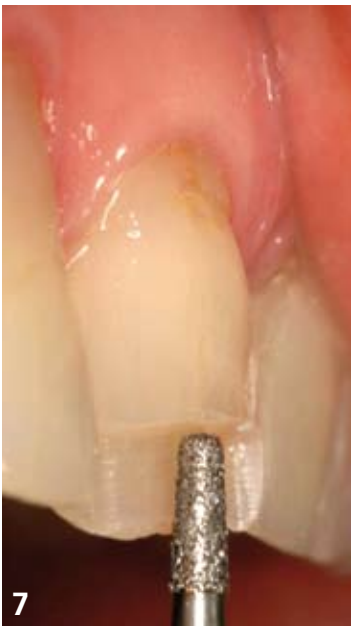La technique conventionnelle de « pénétration contrôlée » propose l'utilisation de rainures axiales d'enfoncement (suivant les différentes orientations de la face vestibulaire) réalisées avec un instrument calibré [1, 2, 3, 5, 6, 10]. Ces rainures sont réunies de proche en proche au cours de la préparation. L'écueil majeur de cette technique, de notre point de vue, réside en particulier pour le jeune praticien, dans l'obtention possible d'une surface souvent irrégulière (aspect de « tôle ondulée ») délicate par la suite à uniformiser au niveau vestibulaire sans risquer de majorer la mutilation de la face vestibulaire.

La méthodologie illustrée dans cet article diffère quelque peu [3, 12] de celle habituellement décrite dans la littérature. Cette dernière est, entre autres, celle enseignée au sein de notre faculté Paris Descartes.

## 1. Épaulement intermédiaire

La réduction est réalisée par la mise en place d'un épaulement intermédiaire situé entre le bord incisif réduit et la partie médiane de la face vestibulaire [5]. L'instrument utilisé est une fraise tronconique (Ref. Komet 845KR314 016) qui enfoncé sur son diamètre fixe d'emblée l'épaisseur de la réduction (en général de l'ordre de  $12$  à  $15/10^{\circ}$  de mm). Cette épaisseur est bien entendu directement fonction de l'épaisseur tissulaire disponible dans cette zone et ce, dans le respect des impératifs de conservation pulpaire lorsque la prothèse céramo-céramique intéresse une dent vitale (fig. 7 et 8).

Une fois enfoncé de son épaisseur, en un passage cet instrument élimine la quantité de tissus nécessaire à l'obtention d'une épaisseur compatible avec l'intégration optimale de l'élément prothétique [3, 12].



7 et 8. Le contrôle visuel à l'aide de la clé de réduction (CRTV) permet de valider l'épaisseur de réduction obtenue. L'épaisseur de la réduction à cet endroit se situe entre 12 et 15/10° de mm. Un épaulement intermédiaire est ainsi créé à l'issue de cette séquence de préparation [3, 12].

## Intérêts de cette séquence de pénétration contrôlée :

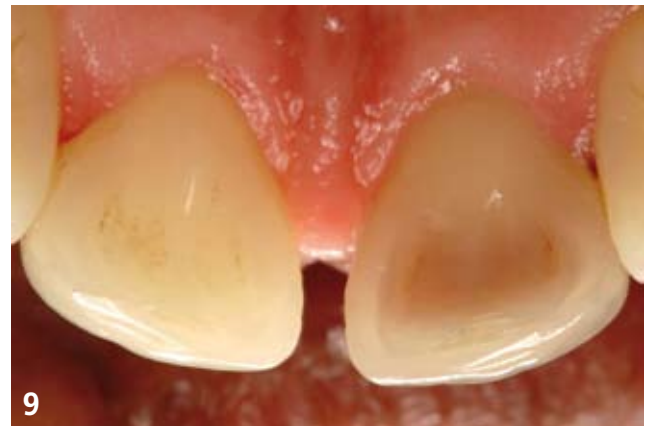**Cette zone médiane au niveau de la face vestibulaire est la plus souvent exposée à une sous-préparation** qui a pour conséquence un manque de place pour la reconstruction prothétique à cet endroit stratégique [2].

Ainsi, le céramiste se voit dans l'obligation :

- soit de placer l'élément prothétique en surcontour,
- soit de se retrouver proche dans cette zone médiane de l'infrastructure prothétique (pressée, frittée et infiltrée ou polycristalline (alumine ou zircone)) s'il veut rester dans le profil d'émergence axial.

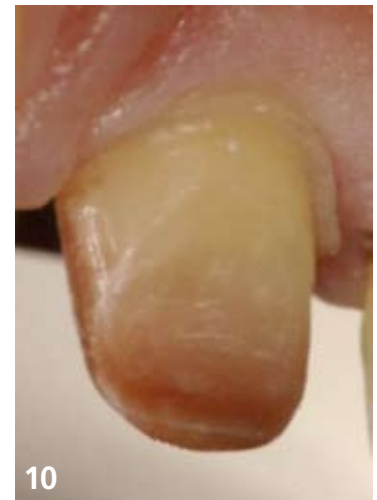De ce fait, dans cette zone souvent exposée au regard, un problème esthétique majeur est fréquemment la conséquence directe de cette insuffisance de préparation.

**Cette « préparation contrôlée intermédiaire » permet également d'éviter les passages successifs de l'instrument** et donc autorise une plus grande efficacité et ergonomie durant la préparation de cette zone sensible [3,12].



9. Vue palatine de deux incisives centrales maxillaires. L'observation attentive de la morphologie linguale de la dent [12] est une étape essentielle à réaliser avant le début de la préparation. Le praticien devra attentivement observer la hauteur de la portion verticale située au-dessus du cingulum. Si cette dernière est insuffisante (< 3 mm) alors une petite gingivectomie devra être réalisée pour récupérer la hauteur nécessaire et suffisante dans cette zone critique pour la stabilisation et la rétention de la future prothèse.

10. Visualisation du mur lingual dont la hauteur doit être au minimum de 3 mm pour un angle de dépouille au sommet compris entre 10 et 20° [4]. À cette fin, l'axe de l'instrument doit être maintenu le plus précisément possible dans le grand axe de la préparation.



## 2. Préparation du « mur lingual »

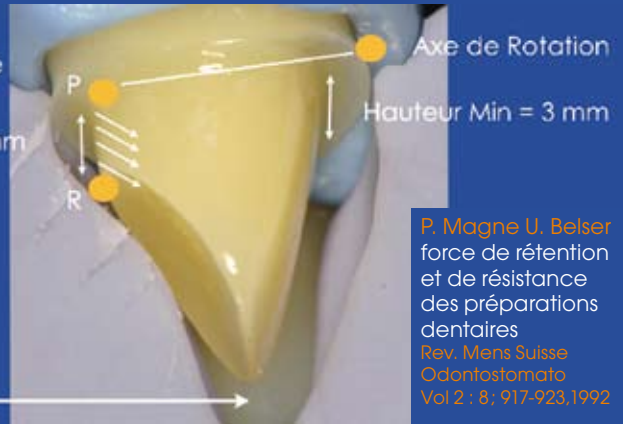Cette zone que l'on appelle zone du « mur lingual » directement située entre la limite cervicale palatine et le cingulum sur l'incisive maxillaire est la seule portion verticale qui après mise de dépouille est en opposition directe avec la partie homologue vestibulaire. Ces deux parties verticales assurent pour une très large part le calage et la rétention de l'élément prothétique dans le sens linguo vestibulaire. Le contrôle de la dépouille à ce niveau est donc particulièrement important. Rappelons que le descellement est une des premières causes d'échecs en prothèse fixée (fig. 9, 10 et 11).

11. Sous l'effet d'une force de délogement horizontale ou oblique (trajet de propulsion ou force masticatoire), l'élément prothétique est susceptible d'être délogé de son support dentaire (préparation). Seule la partie verticale (mur lingual) ou zone de résistance PR définit par Hegdahl et Silness située entre la marge linguale et la partie cingulaire en s'opposant à la partie vestibulaire homologue est capable d'éviter cet effet de délogement. Magne et Belser rapportent une hauteur minimale de 3 mm pour cette portion verticale (7).

PR :  
Zone de résistance  
Hegdahl et Silness, 1977

Hauteur Min = 3 mm

Force de délogement de l'élément prothétique



P. Magne U. Belser  
force de rétention et de résistance des préparations dentaires  
Rev. Mens Suisse Odontostomatol Vol 2 : 8 : 917-923, 1992

### 3. Finition et ultra finition

La finition est obtenue généralement grâce à une instrumentation bague rouge de profil similaire (épaulement à angle interne arrondi). Cette étape doit être réalisée après mise en place d'un fin cordonnet éverseur pour éviter les risques éventuels de saignement.

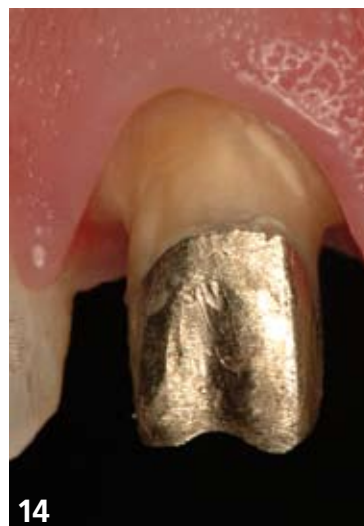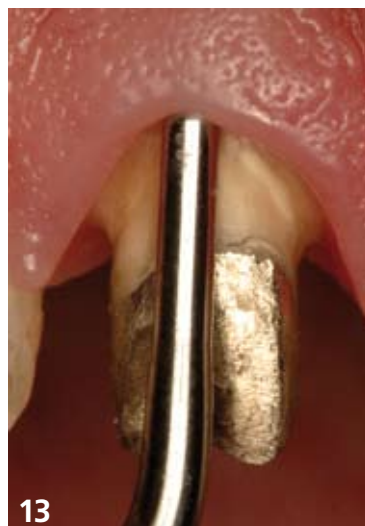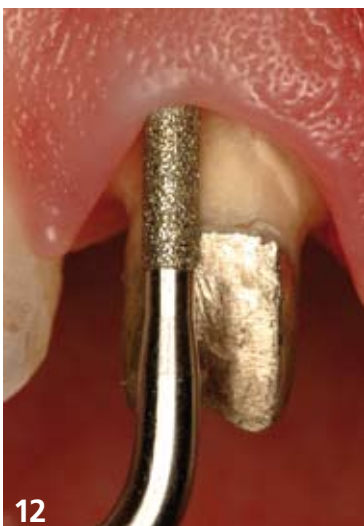L'ultra finition des marges et plus particulièrement de la marge cervico-vestibulaire peut être également obtenue par une instrumentation diamantée sonnée ou ultrasonnée.

En particulier, un kit spécifique (Perfect Margin) a été développé par Actéon avec trois types d'inserts à 76 µm, 46 µm et lisse [11]. Ce kit n'existe pour l'heure uniquement qu'en profil quart-de-rond. De nouveaux profils d'épaulement à angle interne

arrondi seront commercialisés très prochainement. Cette étape que nous qualifions d'« ultra finition » permet tout à la fois de :

- **situer** la marge cervico vestibulaire à sa position définitive ;
- **parfaire** le niveau de finition ;
- **d'éviter** tout risque de saignement au niveau sulculaire. En effet du fait de leur faible amplitude de vibration, ils respectent le parodonte marginal, ce qui rend obsolète toute manœuvre de protection gingivale [11].

Ils permettent également de parfaitement nettoyer la surface des préparations avant l'assemblage par scellement ou collage [11] (fig. 12, 13 et 14).



12 et 13. Inserts ultrasons diamantés et lisses lors de l'étape d'ultra finition (sur cette vue épaulement à angle arrondi en cours de commercialisation Coffret Perfect margin-shoulder Actéon).

14. Vue de la préparation après passage des ultrasons.

## Synthèse générale sur les préparations pour couronnes céramo-céramiques antérieures

Au total on gardera à l'esprit ces principales recommandations [4] :

- la mise en place d'un angle de dépouille au sommet de la préparation qui reste idéalement compris entre 7 et 10 ° et qui peut aller jusqu'à 12° à 15° ;
- pour un angle de dépouille au sommet de 10 à 20°, la dimension occluso cervicale doit être au minimum de 3 mm sur les dents antérieures ;
- les marges cervicales prendront de préférence la forme d'un épaulement à angle interne arrondi ;
- les marges cervicales seront préférentiellement situées en position supra gingivale. La nature du support, son éventuelle coloration, la présence d'une reconstitution, ou pas, et la nature du biotype parodontal orienteront principalement le niveau de la marge cervico-vestibulaire ;
- les marges cervicales devront présenter un état de surface parfaitement lisse ;
- les angles proximo vestibulaires et proximo linguaux doivent être respectés au maximum : incidences sur la morphologie finale de l'élément prothétique (incidences en particulier sur la « spatulation » lors du montage de la céramique par le prothésiste) ;
- une opposition des faces vestibulaire, palatine et proximales ;
- une profondeur d'encastrement suffisante ;
- la continuité et la parfaite définition des limites cervicales ;
- le respect des épaisseurs de préparation :

**Bord incisif :** réduction axiale de 2 mm

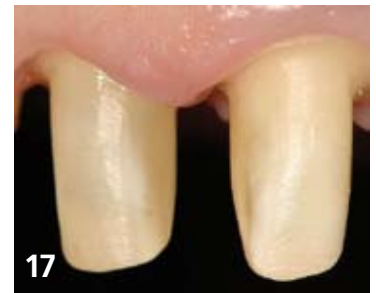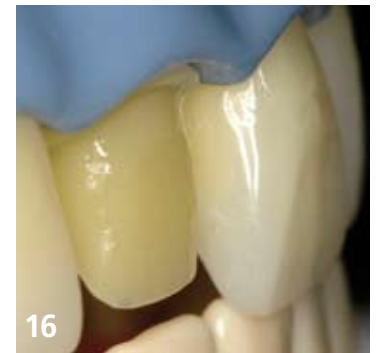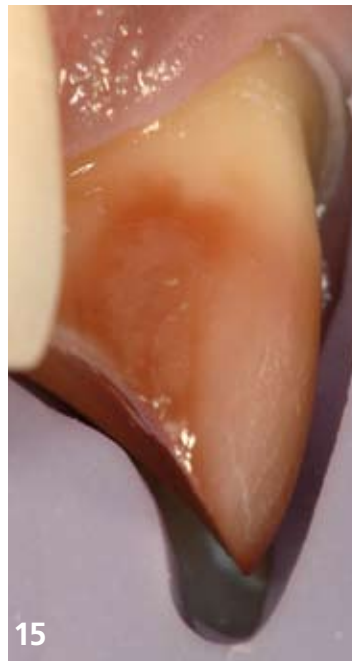
**Faces proximales :** 6 à 8/10<sup>e</sup> de mm

**Face vestibulaire :** 12 à 15/10<sup>e</sup> de mm [9] ce qui correspond à 8/10<sup>e</sup> à 1 mm de céramique cosmétique + 4 à 5/10<sup>e</sup> pour l'infrastructure en céramique [8].

**Face palatine :** 8/10<sup>e</sup> à 1 mm

(fig. 15, 16 et 17).

Le respect de l'ensemble de ces critères de préparation permet ainsi de répondre favorablement à la rétention primaire, à la sustentation, à la stabilisation, à la résistance mécanique et plus largement à l'intégration biologique, esthétique et fonctionnelle de l'élément prothétique (fig. 18, 19 et 20).



15. Vue finale d'une préparation pour couronne céramo-céramique sur une incisive maxillaire CRTV en place.

16. Vue de trois-quarts de la préparation sur cette incisive centrale maxillaire. On notera l'incidence directe d'une méthodologie de préparation adaptée au niveau de la jonction 1/3 moyen/1/3 coronaire. En effet, la réduction tissulaire adéquate dans cette zone permet de laisser avec justesse la place nécessaire au prothésiste pour élaborer son infrastructure céramique ainsi que la cosmétique de surface.

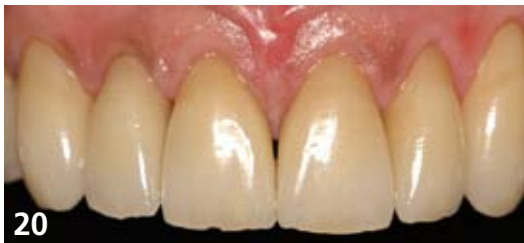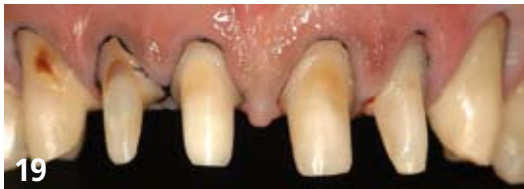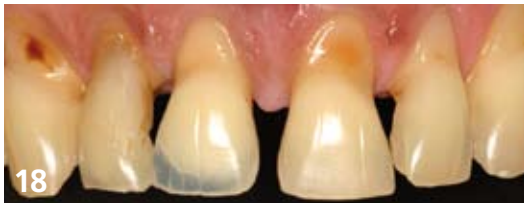17. Vue finale de deux préparations pour couronnes céramo-céramiques sur incisives centrales maxillaires vitales.

## Conclusion

La préparation d'une dent antérieure est un acte difficile en prothèse fixée. Le choix d'une méthodologie rigoureuse est nécessaire à sa bonne réalisation. Il est donc essentiel d'admettre que le résultat d'une préparation ne doit jamais être le fruit du hasard. Le respect de chaque étape et de chaque séquence instrumentale va être le garant tout autant de la parfaite intégration de l'élément prothétique que de sa longévité.

La formidable explosion actuelle des procédés céramo-céramiques faisant pour la plupart appel à la CFAO mais également aux techniques de pressée ou encore au frittage et à l'infiltration de la céramique requiert de chaque praticien une attention renforcée au niveau de la qualité à apporter aux préparations coronaires périphériques.

La rétention d'éléments prothétiques céramo-céramiques peut effectivement aujourd'hui plus qu'hier être avantageusement majorée par le choix d'un mode d'assemblage adhésif.



18. Situation initiale dans ce cas de réhabilitation du sourire. Le temps parodontal a été réalisé et on observe les séquelles cliniques dues la maladie parodontale. Ces dernières particulièrement délétères en termes d'intégration esthétique devront être parfaitement analysées avant le temps des préparations.

19. Vue clinique des préparations avant la réalisation du 2e jeu de dents provisoires. L'ensemble des dents a été conservé pulpaire à l'exception de la 12 qui a été reconstituée à l'aide d'un matériau composite inséré en phase plastique (RMIPP).

20. Vue finale des six restaurations céramo-céramiques (Emax, Ivoclar) assemblées au Nexus 3 (Colle sans potentiel adhésif intrinsèque) et Optibond solo plus (MR2). Laboratoire Serge Tissier.

Pour autant, ce choix n'autorise absolument pas à contourner les règles fondamentales de préparation essentiellement guidées par la profondeur d'encastrement, la dépouille au sommet et l'opposition des parois de cette dernière [5]. Dans cet esprit, il nous semble utile de souligner qu'une carence notable de l'un ou plusieurs de ces paramètres ne peut absolument pas être compensée par le seul choix d'un mode d'assemblage adhésif.

Ainsi, la qualité de l'intégration biologique, mécanique, fonctionnelle et esthétique d'une couronne céramo-céramique dépend pour une grande part de la qualité de la préparation sous-jacente. ■

#### Auteurs

Gil Tirlet\*, Christian Moussally\*\*, Lionel Coudray\*\*\*, Jean Pierre Attal\* (Groupe SMILE)

\* Maîtres de conférences, Université Paris Descartes (Dept de Prothèse, Dept de Biomatériaux), Pratiques Privées

\*\* Attaché hospitalo-universitaire Paris Descartes, Pratique Privée

\*\*\* Prothésiste dentaire

Correspondance auteurs: Gil Tirlet 234, boulevard Raspail 75014 Paris - tirlet@club-internet.fr

## BIBLIOGRAPHIE

1. Armand S. Méthodologie des préparations corono - périphériques pour prothèses fixées à visées esthétiques. Cah Prothèse 1999; 108 : 63-74.
2. Chiche G, Pinault A. Esthétique et Restauration des dents antérieures. Ed CdP, Paris 1995.
3. Giroit G. Méthodologie des préparations. Réal Clin, vol 7, n°4. 415-430, 1996.
4. Goodacre CJ, Campagni WV, Aquilino SA. Tooth preparations for complete crowns: An art form based on scientific principles. J Prost Dent 2001; 85 (4), 363-376.
5. Les Préparations en Prothèse Fixée. Numéro Spécial: Réal Clin, vol 7, n° 4. 1996.
6. Liger F, Estrade D. Préparations pour céramiques et céramo - métalliques. Editions CdP, Paris 1996.
7. Magne P, Belser U. Forme de rétention et de résistance des préparations dentaires. Revue Mensuelle suisse Odontostomato. Vol 2 : 8; 917-923, 1992.
8. Perelmuter S, De Cooman J, Degrange M, Lelievre F, Lecardonnel A, Pompignoli M, Rocher P. Les céramo-céramiques Dossiers ADF 2005.
9. Pietrobon N, Malament K.A. Team approach between Prosthodontics and dental technology. The European Journal of Esthetic Dentistry. Vol 2, n° 1, 58-79, 2007.
10. Shillingburg HT, Hobo S, Whitsett LD. Bases fondamentales de prothèse fixée. 2e édition. Editions CdP, Paris, 1982.
11. Sous M. Précisions et confort: l'apport des inserts ultrasons à la finition des préparations de prothèse fixée. Clinica. Décembre 2008. Vol 29. 697-706.
12. Tirlet G. Méthodologie de préparation actuelle d'une incisive centrale maxillaire pour couronne céramo - céramique. Alternative, n°35. p 3 -13. 2007.
13. Yiu C.K.Y, Hiraishi N, King N.M, Tay F.R. Effect of dentinal surface preparation on bond strength of self-etching adhesives. J Adhes Dent, 2008; 10: 173-182.

Cet article est tiré d'une communication qui a obtenu le prix de la meilleure conférence lors du dernier congrès MIMESIS 2008.

 **Evaluation** réponses en ligne sur notre site [www.information-dentaire.fr](http://www.information-dentaire.fr)

1. Le profil requis des limites cervicales à réaliser lors d'une préparation pour une prothèse céramo céramique est : l'épaulement droit  V  F
2. Le « mur lingual » correspond à la hauteur de la face palatine après réduction.  V  F
3. La conservation de la vitalité pulpaire demeure en prothèse céramo céramique un enjeu biologique majeur  V  F
4. L'utilisation d'ultrasons lors des étapes d'ultra finition nécessite la mise en place d'un cordonnet everseur.  V  F