

## Apport des instruments soniques et ultrasoniques dans les préparations à visée esthétique

Stéphanie Ortet, Edwige Toca, Hervé Tassery

Quel que soit le type de préparation envisagé, la réalisation d'un congé régulier et lisse reste, pour tout praticien, une étape délicate et pourtant déterminante pour l'adaptation précise d'une restauration et pour la pérennité de celle-ci. En effet, la position plus ou moins intrasulculaire d'une limite cervicale et son ajustage influencent directement la santé parodontale et conditionnent le résultat esthétique de nos reconstructions.

**L**es avancées scientifiques notables des matériaux, l'évolution des méthodes adhésives et une meilleure compréhension du processus carieux et de reminéralisation, ont entraîné un changement fondamental de paradigme dans notre discipline: tout clinicien est désormais sensibilisé par la nécessité d'une conservation tissulaire et d'une dentisterie a minima [8, 9].

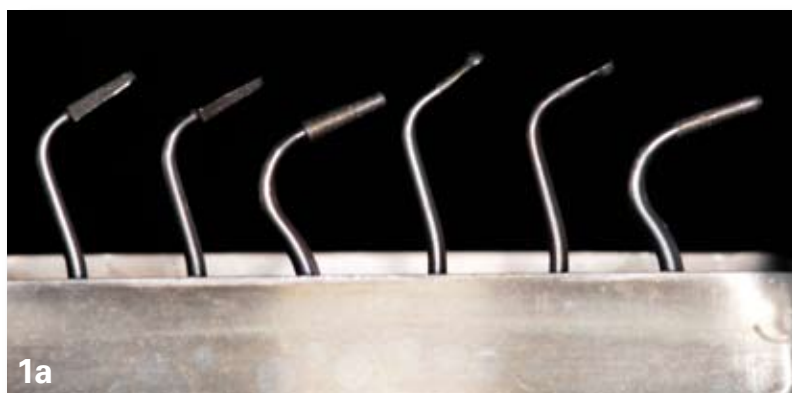Pour répondre à ces exigences actuelles, il est désormais possible d'intégrer dans nos protocoles de préparation l'utilisation d'inserts soniques ou ultrasoniques [1]. La qualité des vibrations et l'énorme choix des inserts font de cette instrumentation un outil incontournable dans toutes les facettes de notre pratique. Grâce à cette technologie, la dentisterie gagne en précision et moindre invasion tissulaire!

# inserts soniques et ultrasoniques

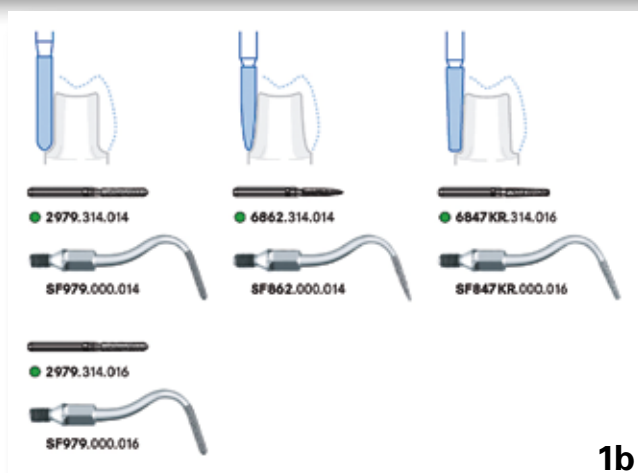
## Techniques et matériels

Utilisées en médecine depuis de nombreuses années (doppler, ablation des calculs, etc.), l'idée d'exploiter, en dentisterie, les effets physico-mécaniques des ondes sonores à des fins thérapeutiques n'est pas nouvelle. Initialement, leur usage se développe principalement en parodontie, notamment pour l'élimination efficace des dépôts exogènes des surfaces dentaires [4]. Aujourd'hui, l'instrumentation sonore et ultrasonique présente un large éventail d'applications cliniques, les inserts correspondants se présentant sous plusieurs formes et variétés. Ces derniers vibrent à une fréquence favorable à l'élimination régulière et en douceur de tous les tissus durs.

Ainsi, de nombreux systèmes performants sont disponibles. **Dans un souci de clarté, seules les formules les plus couramment utilisées en odontologie restauratrice seront exposées.**



1a



1b

### Coffret SONICflex Line® (Kavo)

Cette société propose plusieurs types d'inserts selon l'indication clinique (fig. 1a):

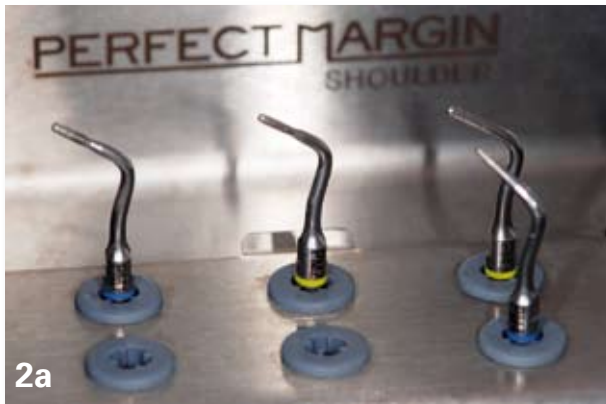- embouts SONICflex SF 979 (quart de rond cylindrique) à SF847KR (conique à angle interne arrondi), mais aussi SF862 (forme flamme), le plus souvent utilisés en prothèse fixée;

- embouts SONICflex Prep Gold ou Prep Ceram et inserts SONICSYS ou SONICSYS Approx, utilisés notamment pour les préparations d'inlays et onlays: de morphologie spéciale, ils permettent de réaliser une divergence rigoureuse des parois et existent pour les faces distales ou mésiales avec une surface active et l'autre lisse [2].

Indiqués dans la gamme sonore (< 20 000 hertz), tous les inserts cylindriques ou cylindro-coniques proposés présentent des diamètres correspondant à ceux de leurs homologues rotatifs et sont disponibles dans plusieurs dimensions (fig. 1b).

Ces inserts se placent sur une pièce à main de type Sonicflex 2003L ou nouveau 2008L. Cet instrument, muni d'une fibre optique, animé de vibrations soniques génère une puissance oscillatoire réduite pour une finition des préparations et pour le plus grand confort de nos patients.

# Esthétique



2a



2b

## Coffret d'inserts ultrasonores Perfect Margin® (Satelec, Acteon)

Ce système comprend 4 embouts de nature différente :

- **les inserts PM1** (diamanté, 76 um), PM2 (diamanté, 46 um), PM3 (lisse), cylindriques à extrémité travaillante de type congé quart de rond. Ces trois inserts sont utilisés au cours des préparations corono-périphériques (fig. 2a) ;

- **l'insert PM4** (diamanté) cylindro-conique comporte une extrémité travaillante de type congé et est aussi utilisé au cours des préparations corono-radiculaires. En termes de microdentisterie, cette société a également mis au point le système Excavus® (fig. 2b), en proposant une série d'inserts d'excavation ultrasonores à minima.

Ces inserts peuvent se monter sur le générateur ultrasonore Suprasson P Max ou celui P5 XS, tous deux équipés du module SP Newtron, capable de maintenir la vibration à une fréquence de résonance même la plus faible.

Selon le fabricant et au regard de nombreuses publications [3, 7, 9, 11], ce type d'instrumentation offre des avantages certains :

- une moindre sensibilité, ce qui fait de ce système une technique de grand confort pour nos patients ;
- une certaine rapidité d'exécution, facilitée par une excellente visibilité et un contrôle du geste opératoire et du travail de l'instrument ;
- une technologie sûre et non agressive vis-à-vis des tissus intrapulpaire ;
- une excellente capacité de coupe ;
- une haute qualité de finition ;
- un contact gingival toujours respectueux de l'intégrité du parodonte et une absence de saignement ;
- une diminution des risques de dommages collatéraux.

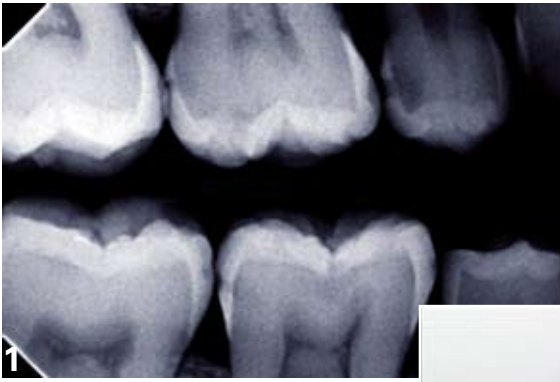## Cas cliniques

### Microdentisterie

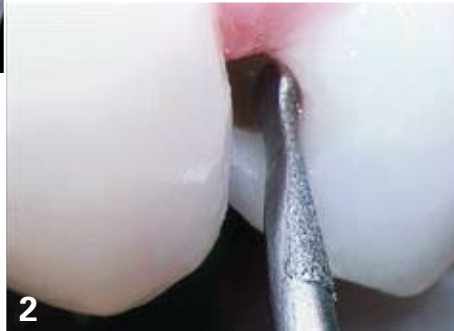Si le Congrès Mondial de Dentisterie d'Invasion à Minima a défini cette discipline comme l'ensemble des techniques qui respectent santé, fonction et esthétique du tissu oral par la prévention de la survenue de la maladie carieuse et/ou l'interception de sa progression via une moindre perte tissulaire [10], les instruments diamantés soniques, au travers d'une utilisation clinique réfléchie, représentent un outil thérapeutique de choix dans cette démarche conservatrice, leurs formes de courbure offrant un accès idéal pour des préparations micro-invasives [6, 12, 14].

Fig. 1 à 6

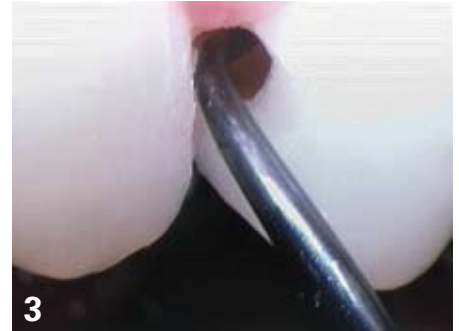**Au travers des cas cliniques suivants, l'objectif de cet article est de mettre en valeur une philosophie thérapeutique plus moderne et d'appréhender tout l'intérêt de l'usage d'une solution par vibration, combinée aux systèmes rotatifs plus conventionnels [13].**



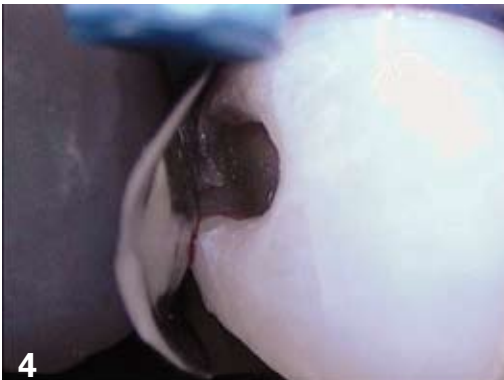
1. Radio préopératoire (dent n° 15): cavité carieuse inter-proximale stade I sans atteinte de la crête marginale.



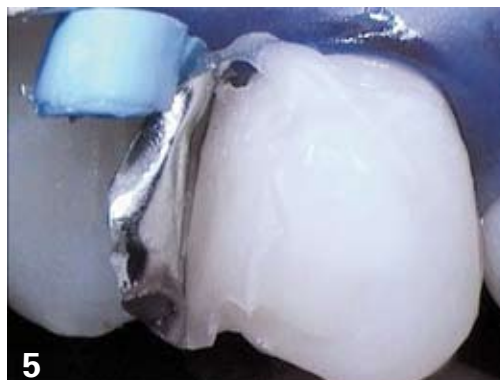2. Insert Excavus (caméra Soprolife mode lumière du jour): débridement carieux à l'aide d'un insert de forme appropriée, permettant le maintien de la crête marginale supérieure et un nettoyage facilité sans aucune atteinte de la face distale de la dent latérale.



3. Vérification du débridement à l'aide d'un micro-excavateur (Hufriedy): la pénétration tissulaire aurait été bien plus mutilante avec des fraises conventionnelles!

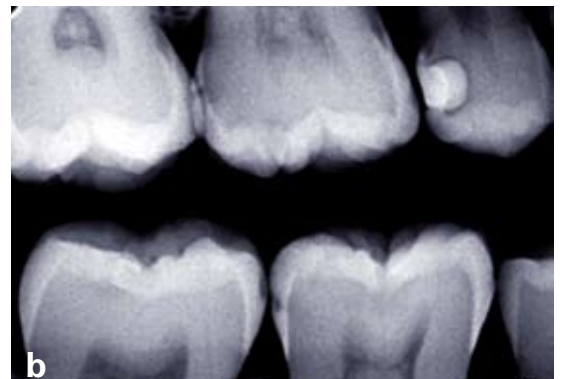
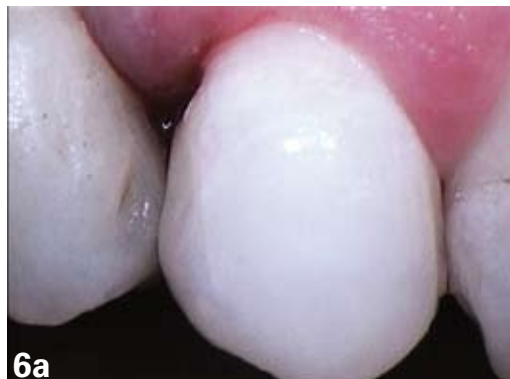

4. Matricage de la cavité slot (caméra Soprolife mode lumière du jour).



5. Injection d'un CVIMAR type Fuji II LC, matériau de choix pour les cavités « slot ».

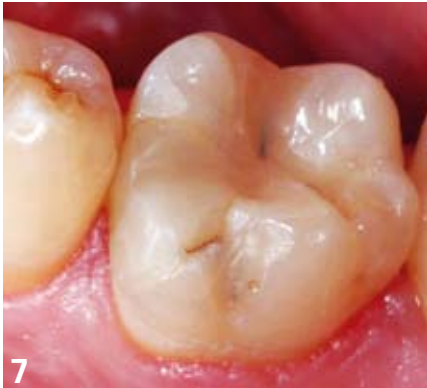6. Image finale (caméra Soprolife mode lumière du jour) et radio postopératoire du soin achevé. Cas clinique : Dr Hervé Tassery.



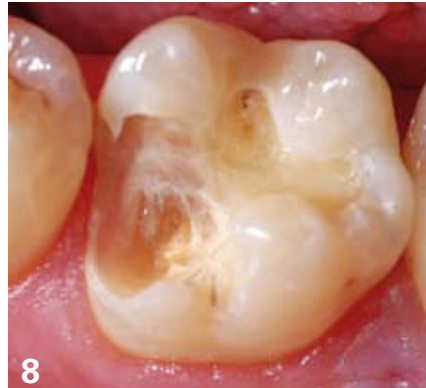# Esthétique

## Inlays

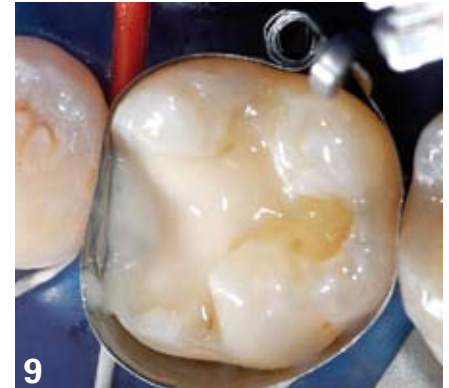Pour ce type de restauration, les inserts soniques, associés aux instruments rotatifs, favorisent la divergence symétrique des parois et la protection des faces adjacentes. En effet, l'instrument rotatif ne franchit pas la région proximale pour ne pas risquer de toucher la face adjacente. Cette région sera facilement préparée et sans aucun risque pour la face adjacente, en utilisant un insert présentant une face lisse opposée à la face active. De plus, l'action des instruments rotatifs laisse souvent des zones cruentées, l'utilisation d'inserts soniques en complément apporte des formes de contours nettes et polies [15]. Fig. 7 à 12



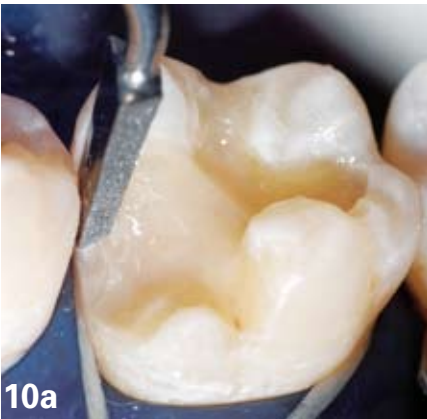7. Situation clinique initiale : restauration composite OM infiltrée.



8. Cavité après élimination de l'obturation ; la préparation des limites proximo-cervicales, sans risque de lésions, semble difficile avec une instrumentation conventionnelle.



9. Procédure d'adhésion puis mise en place d'un substitut dentinaire (résine composite injectable), favorisant également un comblement des contre-dépouilles.

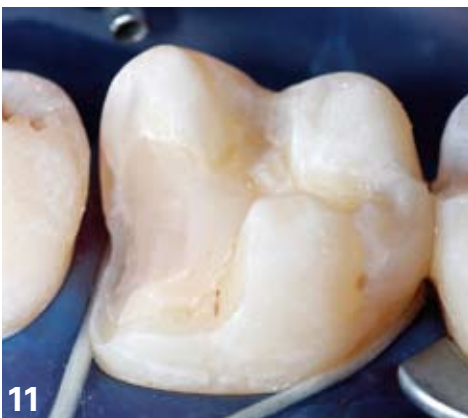

10a

10. Ce type d'inserts autorise une préparation précise et contrôlée des parois et limites proximo-cervicales sans risque de lésion de la dent voisine.



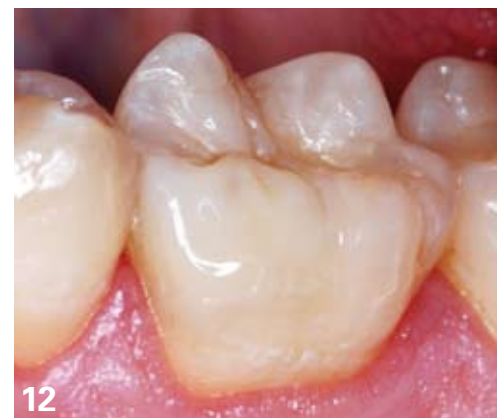b



11

11. Cavité d'onlay préparée, structures périphériques à angles vifs, angles internes arrondis, large marche cervicale.

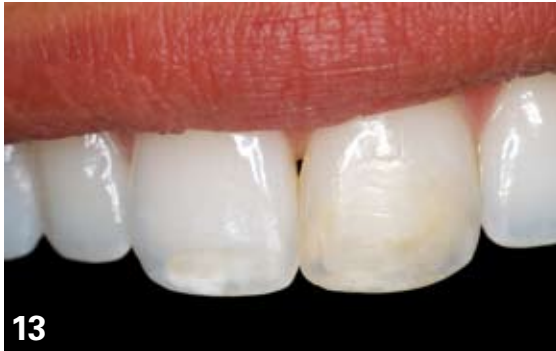12. Restauration terminée.



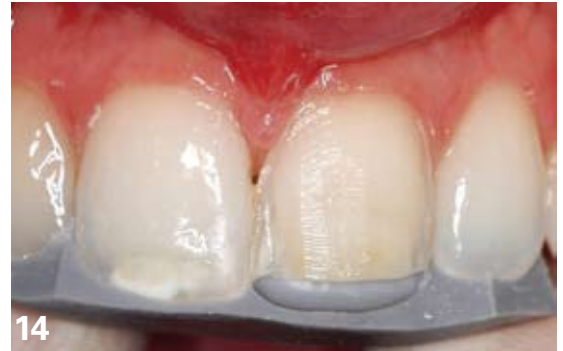12

## Facette

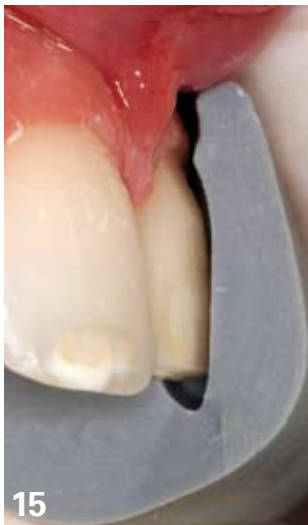L'état de surface créé par la vibration sonore favorisera une empreinte d'une meilleure définition, à l'origine d'un joint prothétique de grande qualité mais également une meilleure adhésion du produit de collage [5, 11]. Fig 13 à 18



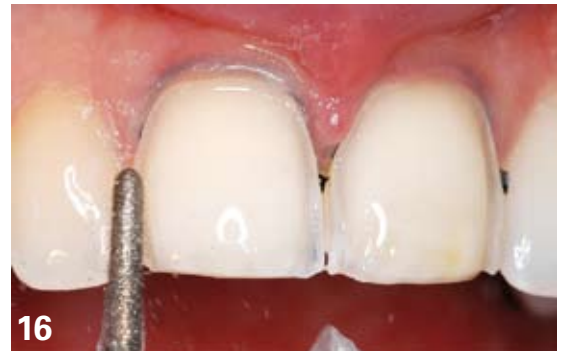**13.** Cas clinique initial : à la demande de la patiente, insatisfaites des traitements composites réalisés antérieurement, restauration intégrale des 11 et 21 porteuses de défauts amélo-dentaires profonds.



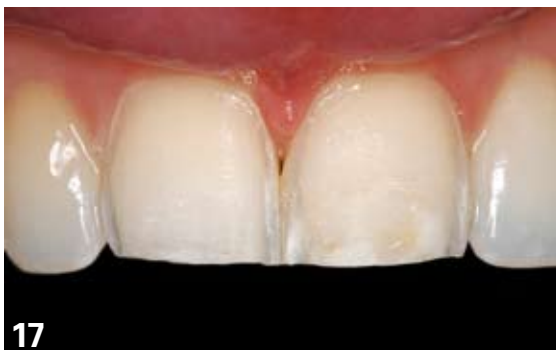**14.** À partir d'une cire de diagnostic esthétique et fonctionnelle, un guide de préparation en silicone est réalisé puis découpé pour servir de "patron" aux préparations. Sur cette image, contrôle de la réduction du bord libre.



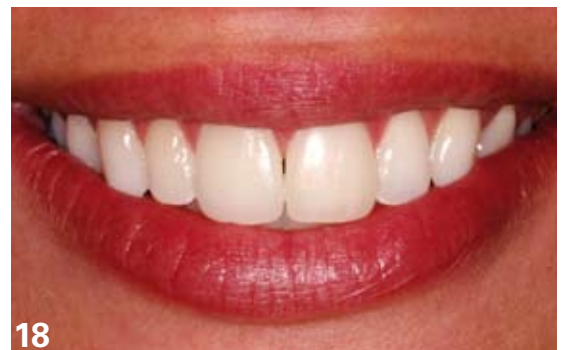**15.** La mise en place du "guide vertical" permet de contrôler la réduction homothétique au volume final.



**16.** L'utilisation d'inserts infrasoniques permet une réduction contrôlée à minima et une précision importante des bords de la préparation. Ils facilitent également la pénétration instrumentale dans la zone du toboggan.



**17.** Résultat: une préparation à minima dans l'esprit de respect des tissus dentaires chez une jeune patiente (27 ans).



**18.** Bonne intégration des facettes réalisées à partir de la céramique IPS Empress EMax™ (Ivoclar Vivadent).

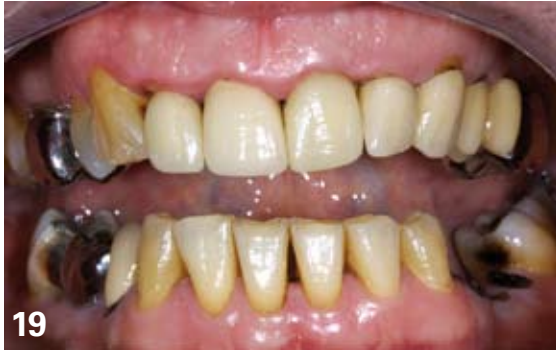# Esthétique

## Prothèse fixée et préparations corono-périphériques

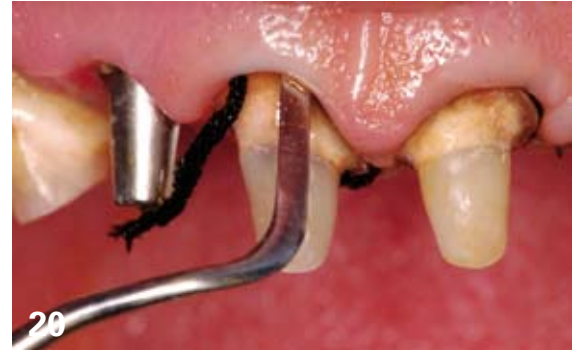Dans le cadre des restaurations coronaires, un joint périphérique exact est très important pour garantir un parfait résultat clinique ainsi qu'une longévité durable de la préparation.

Dans ce cas, les inserts infra et ultrasonores proposent une véritable évolution: une plus grande maîtrise du geste, ainsi qu'un très bon sens tactile pour l'obtention d'une limite nette, précise et finement polie; le respect de l'intégrité des tissus parodontaux [11]. Fig 19 à 24

**19.** Cas clinique d'un patient, porteur de CCM multiples, aujourd'hui devenues inesthétiques dans un environnement inadéquat (problèmes parodontaux et d'occlusion associés).

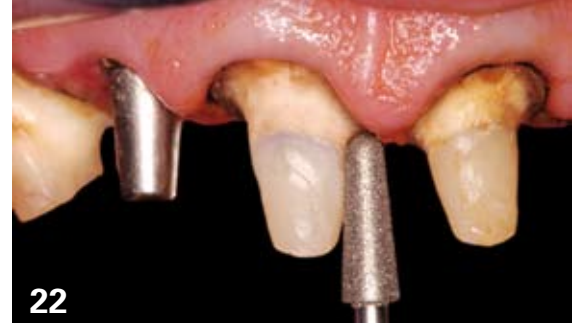
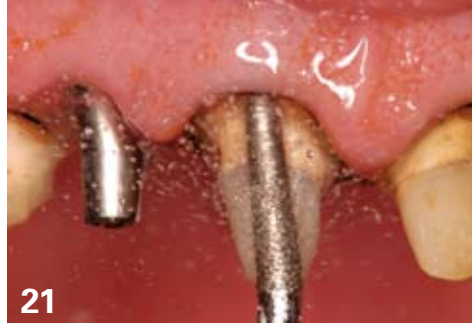
Après un assainissement global (parodontal, endodontique, occlusal), une plastie est réalisée afin d'harmoniser proportions dentaires et feston gingival. L'instrument sonore cylindro-conique suivant est utilisé à ce stade pour parfaire la finition de la préparation.

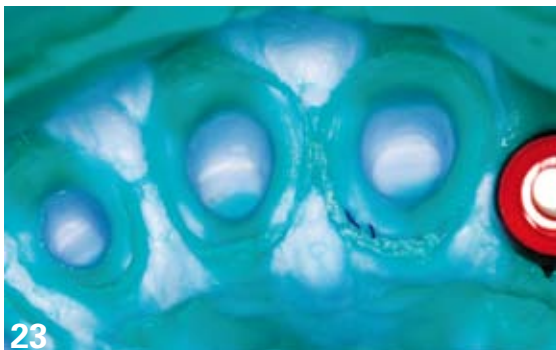


**20.** Après 12 semaines de cicatrisation, l'empreinte définitive est contractée à la suite de la mise en place des cordonnets déflecteurs.

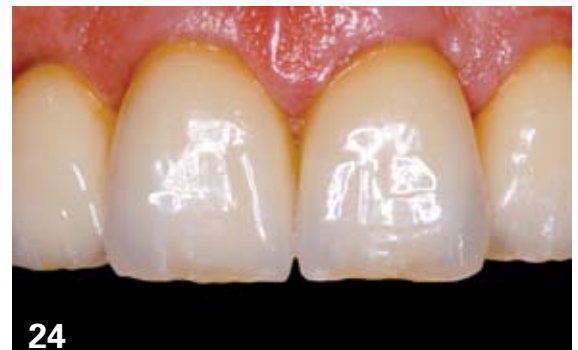**21.** Une double doléance s'impose: finaliser la préparation sulculaire, limiter la profondeur à 0,5 mm/bord marginal gingival pour un respect de l'équilibre biologique [5]. Ici est préconisé l'utilisation sous spray continu, de l'insert n° SF 979.00014 (Komet) cylindrique à bout arrondi sur pièce à main (Kavo), orienté de telle sorte qu'il n'interfère pas avec les parois préalablement préparées. L'instrument peut prendre appui sur le fil déflecteur sans craindre de le déliter, ni de l'expulser. Aucun saignement n'est observé.



**22.** L'insert produisant une surface irrégulière, l'ultime finition est assurée par une fraise diamantée bague rouge cylindro-conique (8856.310023) sur contre-angle rouge.



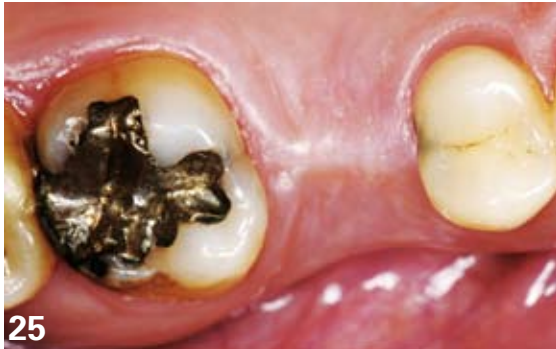**23.** Empreinte conventionnelle (double mélange silicone par addition); visualisation d'un congé périphérique hautement régularisé.



**24.** Résultat final: intégration biologique et esthétique optimale de ces CC (Procéra Nobel Biocare).

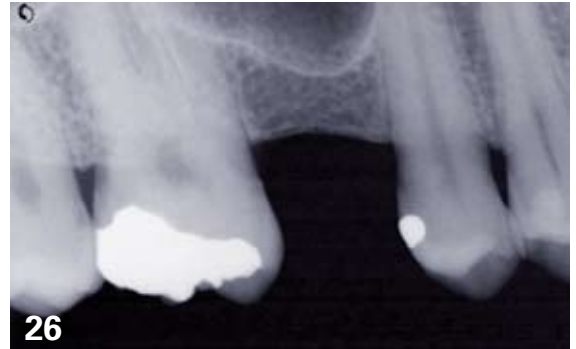## Bridges collés

À l'identique des préparations pour inlays, les instruments soniques permettent ici l'obtention de préparations calibrées sans risque de dommage pour les dents avoisinantes. Fig. 25 à 30



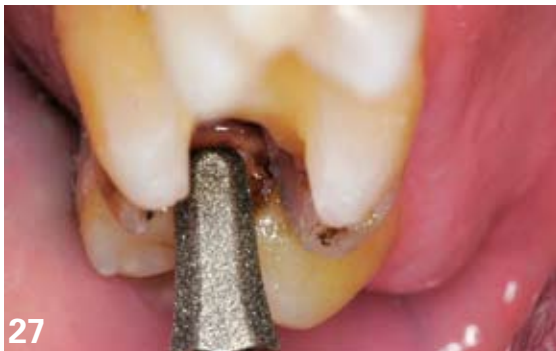25

25. Cas clinique d'une édentation postérieure avec absence de 15 et présence de restaurations infiltrées sur 14 et 16. Les solutions de réhabilitation envisageables sont nombreuses (implant, bridge traditionnel, prothèse partielle amovible, bridge collé).



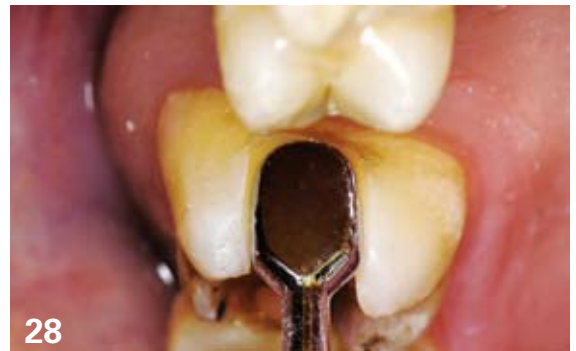26

26. La présence du sinus, la faible hauteur osseuse ainsi que des dents non intègres nous dirigent vers le choix d'un bridge fibré collé (système Tescera, Bisco).



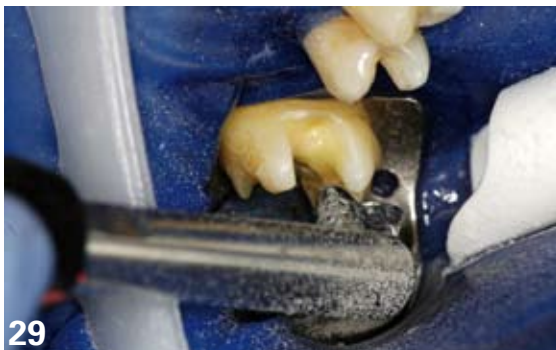27

27. Après dépose des restaurations défectueuses et ébauche des préparations, les boxes distales des 14 et 16 sont précisément agencées sous spray à l'aide de l'insert n° SF 52000 (Komet) dont la face lisse exclut toute lésion iatrogène des dents contiguës (+ face diamantée travaillante).



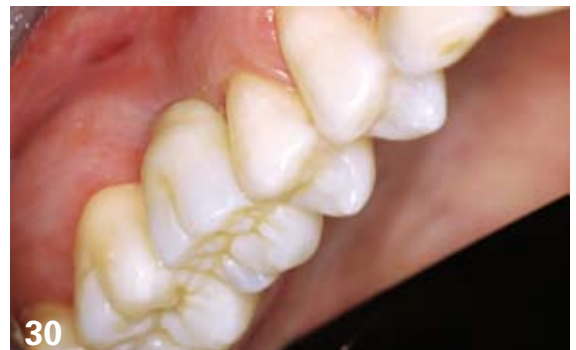28

28. Le contrôle des profondeurs des préparations est assigné à un instrument spécifique (fourni par le fabricant), la Jauge U BEAM (Ultradent).



29

29. Le sablage (Rondoflex, Kavo) des préparations est assuré sous champ opératoire [5].



30

30. Résultat final d'une intégration esthétique et fonctionnelle acceptable.



## Conclusion

La dentisterie contemporaine, caractérisée par le concept de préservation optimisée de la santé tissulaire, a vu émerger naturellement nombre de techniques et matériels hautement spécifiques visant à contrecarrer les inconvénients liés, en particulier, aux instruments rotatifs conventionnels (effets nocifs sur la pulpe par échauffement, pression, vibrations, etc., dommages collatéraux par vitesse élevée, recours à l'anesthésie locale, inconfort éventuel du patient, etc.).

Ainsi, l'instrumentation sonore et la mise en place de nouvelles procédures de préparation contribuent notablement à l'obtention de résultats cliniquement significatifs et apparaissent aujourd'hui comme d'intéressantes alternatives, constituant de ce fait une instrumentation très complémentaire des fraises utilisées quotidiennement.

**Remerciements aux laboratoires P. Andrieu, W. Pertot, S. Peyron**

## BIBLIOGRAPHIE

1. Borges CF, Magne P, Pfender E, Heberlein J. Dental diamond burs made with a new technology. *J Prosthet Dent* 1999; 82 (1): 73-79.
2. Bugugnani R, Elmosnino M. Sonoabrasion et fabrication numérisée pour améliorer la précision en prothèse fixée. *Stratégie prothétique* novembre-décembre 2009; 9 (5).
3. Carvalho CAR et coll. The use of CVD diamond burs for ultra conservative cavity preparations: a report of two cases. *J Esthet Rest Dent* 2007; 19:19-29.
4. Gagnot G, Poblete MG. Du bon usage des ultrasons: la maîtrise des vibrations. *Rev Odont Stomat* 2004; 33: 85-95.
5. Koubi St, Margossian P, Weisrock G, Lasserre JF, Faucher A, Brouillet JLB, Koubi G, Tassery H. Restaurations adhésives céramique: une nouvelle référence dans la réhabilitation du sourire. *Inf Dent* 2009; 91 (10): 465.
6. Koubi St, Tassery H. Sonic and ultrasonic devices in ultraconservative Class II restorations. *Minimally invasive dentistry. J Contemp Dent Pract* 2008 Feb; 9 (2): 155-165.
7. Krejci I, Dietschi D, Lutz FU. Principles of proximal cavity preparation and finishing with ultrasonic diamond tips PPAD 1998; 10 (3): 295-298.
8. Le Sage BP. Minimally invasive dentistry: paradigm shifts in preparation design. *PPAD* 2009; 21 (2): 97-101.
9. Murdoch-Kinch CA, Mc Lean ME. Minimally invasive dentistry. *JADA* 2003; 134: 87-95.
10. Novy BB, Fuller CE. The material science of minimally invasive aesthetic restorations. *Compend Contin Educ Dent* 2008; 29 (6): 338-346.
11. Sous M, Lasserre JF, Six N. Ultrasonic sulcus penetration: a new approach for full crown preparation. *Int J of Periodont & Rest Dent* 2009; 29 (3): 277-287.
12. Vanderlei AD et coll. Ultrasonic versus high speed cavity preparation: analysis of increases in pulpal temperature and time to complete preparation. *J Prosthet Dent* 2008; 100: 107-109.
13. Vieira ASB et coll. Preparation time and sealing effect of cavities prepared by an ultrasonic device and a high speed diamond rotary cutting system. *J of Oral Science* 2007; 49 (3): 207-211.
14. Weisrock G, Terrer E, Couderc G, Koubi S, Levallois B, Manton D, Tassery H. Naturally aesthetic restorations and minimally invasive dentistry. *J Minim Interv Dent* 2011; 4 (2): 23-34.

### Auteurs

**Stéphanie Ortet, AHU, DU odontologie restauratrice et esthétique, postgraduate NYU**

**Edwige Toca, AHU**

**Hervé Tassery, PU-PH, responsable du Département d'odontologie conservatrice et endodontique**

**Faculté d'Odontologie Aix-Marseille 2, Université de la Méditerranée**

### Correspondance

**Dr Stéphanie Ortet - 12 cours Sextius - 13100 Aix-en-Provence - stephanie.ortet@free.fr**